



CLINICAL

A. Laffranchi

ATTI DEL XXV CONGRESSO DI MEDICINA BIOLOGICA

- NUOVI ORIZZONTI IN MEDICINA - Milano, 14 e 15 Maggio 2010 - SESSIONE POSTER

TRATTAMENTO DELLE LESIONI CUTANEE ACUTE DA RADIOTERAPIA

SCOPO DELLA RICERCA

Scopo del presente lavoro è presentare i risultati ottenuti con l'uso di una soluzione acquosa di Ac. citrico monoidrato + sodio bicarbonato + saccarosio al 6% e magnetoterapia: ciò al fine di rendere noto un nuovo ed efficace trattamento delle lesioni cutanee acute conseguenti a radioterapia e detersione delle ferite cutanee, anche infette.

PREMESSA

I risultati ottenuti ci hanno consentito di distinguere due modalità di trattamento delle lesioni cutanee acute da raggi: una **preventiva**, l'altra **curativa**.

– La prevenzione – non oggetto di questo studio – consiste nell'uso quotidiano di risciacqui con acqua borica al 3% e nell'applicazione di pomate a base di **Camomilla** (*Chamomilla recutita* Ø 10 g) o di **Calendula** (*Calendula officinalis* Ø 10 g).

Entrambe le pomate contengono eccipiente idrofilo con etanolo al 14,3%.

L'acqua borica al 3% viene utilizzata per la sua azione rinfrescante, blandamente antisettica e detergente e per mantenere il pH cutaneo fisiologico (5.5); le pomate a base di Camomilla o di Calendula hanno lo scopo di idratare la cute, ridurre lo stato infiammatorio locale e favorire la normalizzazione delle lesioni vascolari.

– I trattamenti curativi riguardano l'**epidermolisi** e la **radio-dermite eritemato-bollosa**.

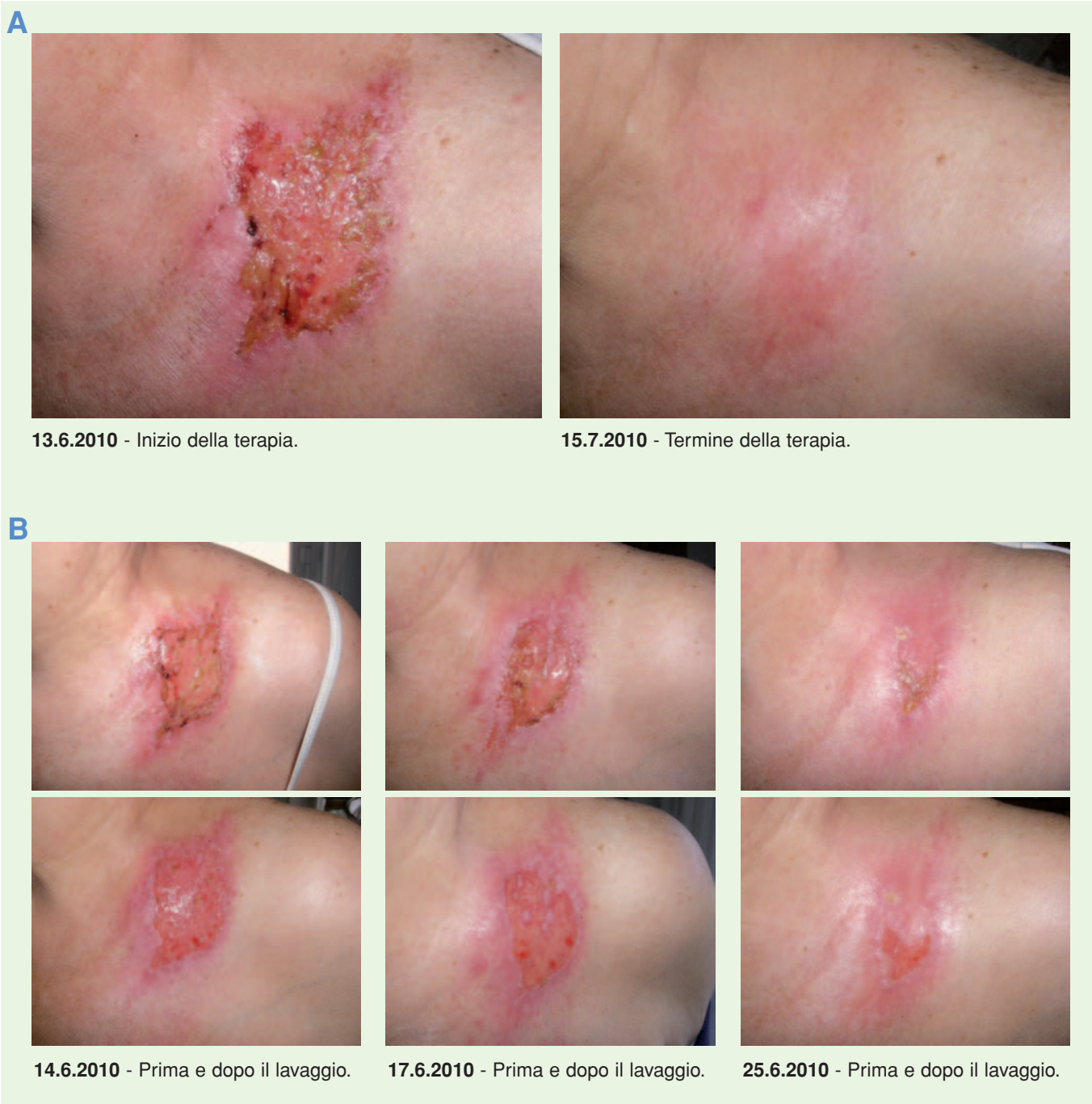Queste sono trattate con risciacqui di soluzione acquosa di Ac. citrico monoidrato + sodio bicarbonato + saccarosio al 6% e sedute di magnetoterapia.

INTRODUZIONE

La radioterapia, come soluzione unica o in associazione alla chemioterapia e/o alla chirurgia, rappresenta un'importante ed attualmente insostituibile metodica nel trattamento delle neoplasie (1-3). Nel corso degli ultimi 30 anni, il mi-

TAB. 1

Grado 0	Grado 1	Grado 2	Grado 3	Grado 4
Senza cambiamento	Eritema leggero e/o indolore, epilazione, desquamazione, secchezza	Eritema sensibile e/o intenso, desquamazione, trasudazione parziale, edema moderato	Desquamazione, trasudazione diffusa, edema marcato	Ulcerazione, emorragia, necrosi



TAB. 2

A – Regione sovraclaveare irradiata per il trattamento di neoplasia della mammella. Al momento della foto iniziale (13.6.2010) la paziente era in cura con pomate a base di Ac. ialuronico, terapia antibiotica, cortisonica e *nimesulide* per os. La lesione veniva detersa quotidianamente con soluzione fisiologica, poi coperta con garza grassa, a cui si sovrapponevano garze da medicazione fissate con cerotto medicale.

La paziente – curata nella sua città – riferiva che questa terapia era in corso da oltre 5 settimane senza benefici significativi; inoltre, la paziente avvertiva un forte dolore locale (paragonabile ad una morsa) alleviato solo temporaneamente e per breve tempo con l'assunzione di *nimesulide*. Alla paziente era stata prospettata la possibilità di proseguire con sedute di Ossigeno-terapia in camera iperbarica.

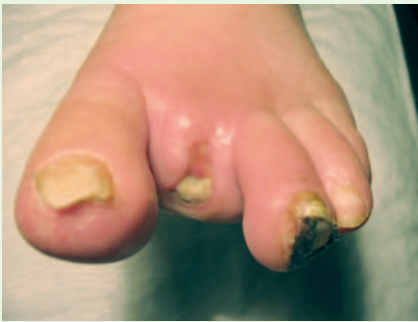– Dal 13 giugno le è stato consigliato di sospendere ogni forma di trattamento in corso e di iniziare solo con risciacqui di Ac. citrico monoidrato + sodio bicarbonato + saccarosio (2 cucchiaini da tè in 50 ml di acqua).

B – Le foto in successione sono state scattate prima e subito dopo il lavaggio.

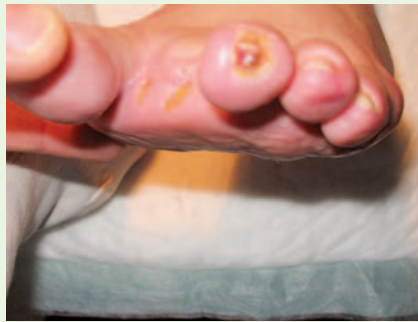Questa documentazione dimostra inequivocabilmente l'azione di rimozione della fibrina da parte della soluzione detergente utilizzata.

Si osserva anche la progressiva, costante comparsa di una riepitelizzazione della ferita, fino alla guarigione completa avvenuta in 4 settimane, senza residuo di cicatrici, né di pigmentazioni cutanee.

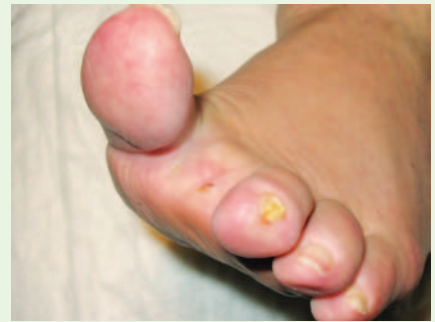– La cura è proseguita per un altro mese con le sole applicazioni di pomata a base di *Calendula*.



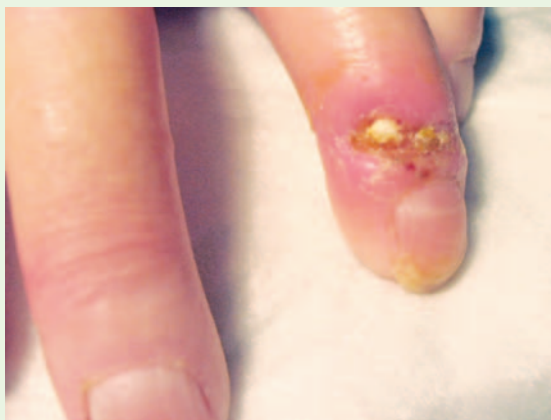
20.10.2005 - Sclerodermia al termine del terzo ciclo (3 mesi) di antibiotico-terapia mirata.



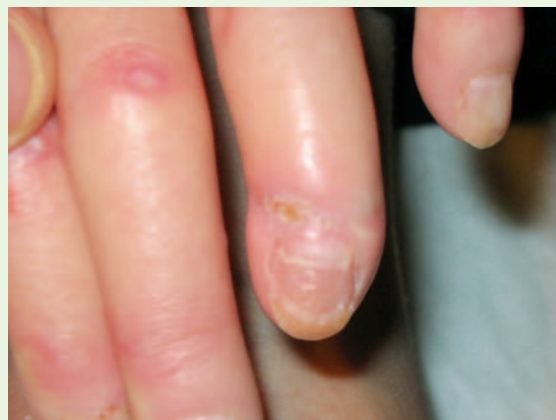15.12.2005 - Dopo 2 mesi di risciacqui.



28.1.2006 - Dopo 3 mesi e mezzo di risciacqui.



20.10.2005



28.1.2006

TAB. 3

Sclerodermia con ulcerazione infetta, trattata unicamente con risciacqui quotidiani di una soluzione acquosa di Ac. citrico monoidrato + sodio bicarbonato + saccarosio (un cucchiaino in 100 ml di acqua).

Nell'arco di tre mesi e mezzo si assiste alla guarigione sia dell'ulcerazione infetta nella sede di amputazione del 2° dito del piede sinistro, sia della necrosi della punta del 3° dito, nonché alla scomparsa dell'edema del dorso del piede.

– Analoga evoluzione favorevole anche al 4° dito della mano sinistra.

glioramento tecnologico e la più accurata impostazione del trattamento radiante hanno minimizzato l'incidenza delle complicanze (4-5). Rimane, tuttavia, una piccola percentuale di pazienti – non prevedibile prima del ciclo terapeutico – che andrà incontro ad un danno acuto, sub-acuto o cronico dei tessuti sani compresi nel campo radiante (5).

Ricordiamo che la tossicità delle radiazioni ionizzanti utilizzate in terapia radiante è determinata dalla **qualità** del fascio radiante, dal **tipo** dei tessuti inclusi nel campo di radioterapia, dalla **dose per frazione**, dalla **dose totale** e dalla **sensibilità** alla radioterapia dei singoli tessuti coinvolti (4-6).

Nel tempo i progressi negli studi di radiobiologia, quelli tecnologici in generale ed il miglioramento della metodologia

del trattamento radiante, hanno minimizzato questi effetti, limitandoli ad una percentuale bassissima di pazienti.

Questa tuttavia cresce se la terapia è eseguita contemporaneamente ad alcune modalità di chemioterapia (4-5).

I Criteri di Pathak *et Al.* (7), qui riportati in **TAB. 1**, sono efficace parametro di valutazione delle lesioni cutanee eritematose.

MATERIALI E METODI

Tra Ottobre 1999 e Luglio 2008 è stato trattato un gruppo di **88 pazienti** affetti da lesioni cutanee acute conseguenti a radioterapia (RT): **52** con lesioni della parete toracica in esiti

di RT per neoplasia mammaria; **21** con lesioni agli arti; **14** al collo e al volto; **1** in regione mentoniera.

Dei 14 casi, 2 ♀ erano state preventivamente operate dal chirurgo plastico con lembo libero.

Le lesioni riscontrate andavano dalla semplice radiodermite eritematosa, all'epidermolisi, alla radiodermite eritemato-bollosa, comprese tra i **Gradi 2** (45 casi), **3** (31 casi) e **4** (12 casi) sec. Pathak *et Al*.

– In presenza di lesioni di **Grado 3** e **4** il trattamento adottato, rispettivamente in 31 e 12 pazienti, è consistito in:

- a) risciacqui con soluzione acquosa di Ac. citrico monoidrato + sodio bicarbonato + saccarosio al 6% (tre volte al giorno);
- b) applicazione di pomate a base di **Camomilla** o **Calendula** sulle aree non ulcerate;
- c) magnetoterapia (8-13); 50Hz e 30 Gauss effettuata c/o l'Istituto Nazionale dei Tumori (Milano) (una seduta quotidiana di 30' x 5 giorni la settimana), fino a guarigione avvenuta – secondo la gravità – in un tempo compreso tra i 5 giorni e le 4 settimane.

– In presenza di radiodermite di **Grado 2** il trattamento è consistito in:

- a) uso quotidiano di due lavaggi di soluzione acquosa di Ac. citrico monoidrato + sodio bicarbonato + saccarosio al 6%. La soluzione è stata utilizzata all'inizio a scopo rinfrescante, ma nel tempo ha dimostrato avere un'**importante capacità detergente** poiché elimina i residui di fibrina e l'eventuale formazione crostosa della ferita, che – se lasciata il più possibile all'aria – tende a guarire rapidamente senza lasciare segni cicatriziali, né pigmentazioni cutanee (**TAB. 2**);
- b) applicazione di pomate a base vegetale (Camomilla o Calendula) (14-16).

Nessuna di queste pazienti ha subito ulteriori complicanze.

– Tutti i pazienti fino al 2004 erano stati pre-trattati con creme cortisoniche durante la radioterapia, allo scopo di prevenire o curare l'eritema da raggi.

Infine è stata trattata – solo con risciacqui di acqua e Ac. citrico monoidrato + sodio bicarbonato + saccarosio – una paziente affetta da sclerodermia, non sottoposta a RT, con flogosi sub-acuta e necrosi cutanea delle dita del piede e della mano (**TAB. 3**).

– Dal 2008 all'aprile 2010 sono state trattate altre 8 pazienti con lesioni acute da radioterapia di **Grado 4**, curate solo con risciacqui quotidiani della soluzione acquosa di Ac. citrico monoidrato + sodio bicarbonato + saccarosio; la concentrazione della soluzione è stata aumentata al 15%.

Queste pazienti non sono state trattate con campi magnetici, bensì, chiusa l'ulcerazione, con pomate a base di Camomilla o Calendula per circa 30 giorni.

RISULTATI E CONCLUSIONI

Tutti i pazienti da noi osservati hanno dichiarato di aver ottenuto benefici immediati dalle terapie effettuate e si sono dimostrati soddisfatti – comprese le quattro pazienti che hanno accusato una modesta reazione allergica alle pomate (1 alla Camomilla, 3 alla Calendula) inopportuno modificare dal farmacista e poi sostituite con quelle effettivamente prescritte.

Per semplicità, sicurezza ed efficacia, l'associazione terapeutica descritta – costituita da risciacqui quotidiani con soluzione acquosa di Ac. citrico monoidrato + sodio bicarbonato + saccarosio al 6% ed una seduta di magnetoterapia della durata di trenta minuti circa – può rappresentare, secondo i nostri risultati, una valida soluzione terapeutica da consigliare vivamente in casi analoghi.

Inoltre, i risciacqui con la soluzione acquosa di Ac. citrico monoidrato + sodio bicarbonato + saccarosio, anche a concentrazioni più alte, si sono dimostrati utili e privi di effetti collaterali nella detersione delle ferite aperte e nelle fistole di varia natura, in particolare se infette.

Consigliamo – quindi – di estendere questa semplice metodica, almeno sperimentalmente, anche al trattamento delle ustioni e delle piaghe da decubito, che presentano caratteristiche cliniche per molti aspetti paragonabili all'eritema bolloso da raggi X.

Riteniamo che questa semplice ed economica modalità di trattamento delle ferite vada ulteriormente approfondita in ambito dermatologico.

In particolare, abbiamo osservato che l'uso della magnetoterapia può essere limitato ai casi più gravi e dolorosi, mentre i nostri risultati preliminari ci spingono a ritenere che la sola detersione con Citrato di sodio e saccarosio al 15% sia già sufficiente per il trattamento della maggioranza delle lesioni ed abbia la capacità di detergere a fondo la ferita, eliminando la fibrina e favorendo la cicatrizzazione.

– Crediamo, pertanto, che possa avere anche effetti benefici sulla **cicatrizzazione**, sulle **ferite infette** e sulle **fistole**.

Riteniamo che tali impressioni vadano confermate mediante studi randomizzati ed opportunamente approfondite per chiarirne i meccanismi d'azione. ■

Bibliografia

1. Veronesi U., Banfi A., Salvadori B. – Breast conservation in the treatment for choice in small breast cancer: long term results of randomized trial. *Eur. J. Cancer*; **1990**, 26:668-70.
2. Fisher B., Redmond C., Fischer E. – Ten years of results of a randomized clinical trial comparing radical mastectomy and total with or without radiation. *N. England J. Med.*; **1985**, 312: 674-681.

3. Overgaard M, Henser M.S. – Postoperative radiotherapy in high risk premenopausal women with breast cancer who received adjuvant chemotherapy. *N. England J.Med.*; **1997**, 337:949.955.
4. Marx R.E., Johnson R.P. – Studies in the radiobiology of osteoradionecrosis and their clinical significance. *Oral surgery, Oral medicine, Oral pathology*. Vol. 64 (379-390); Oct **1987**.
5. Sanger J.R., Matloub H.S., Yousif N.J., Larson D.L. – Management of osteoradionecrosis of the mandible. *Clin. In Plastic Surgery*. Vol. 20-3 (517-530); July **1993**.
6. Gallavresi L., Bullo E. – in "Trattato di ROËNTGEN e di CURIE-TERAPIA", Perussia F., Pugno-Vanoni E.; Vol. I Cap. IX pagg. 362-372. Garzanti Editore, Milano; **1947**.
7. Pathak M.A., Fitzpatrick T.B., Greiter F. – Preventive treatment of sunburn, dermatoheliosis and skin cancer with agents. *Dermatology in general medicine*, 3rd, Ed. Fitzpatrick TB, Eds New York, Mc Graw Hill; **1987**, 1507-1592.
8. Bistolfi F. – Verso un inquadramento generale dell'interazione fra campi magnetici (statici e variabili) e materia vivente, in *Campi magnetici in medicina*. Minerva Medica Ed., Torino. 221-232; **1983**.
9. Adely W.R. – Whispering between cells: electromagnetic fields and regulatory mechanisms in tissue. *Frontier Perspect.* 3: 21-25; **1993**.
10. Lenzi M., Bistolfi F. – Campi magnetici ed effetto ossigeno, in *Campi magnetici in medicina*. Minerva Medica Ed., Torino. 387-398; **1983**.
11. Barak S., Rosenblum I., Arieli J. – Treatment of osteoradionecrosis combined with pathologic fracture and osteomyelitis of the mandible with electromagnetic stimulation. *Int. Jour. of Oral and Maxillofacial Surgery*. 17(4):253-6). Aug **1988**.
12. Bistolfi F. – Radiazioni Non Ionizzanti. Ordine, Disordine e Biostrutture. Ed. Minerva Medica, Torino; **1989**.
13. Del Giudice E., Doglia S., Milani M., Vitiello G. – Structures, correlations and electromagnetic interactions in living mater: Theory and applications. *In Biological Coherence and Response to External Stimuli* (H. Frohlich ed.) Springer-Verlag, Berlin-Heidelberg: 49-64; **1988**.
14. Roy I., Fortin A., Larochelle M. – The impact of skin washing with water and soap during breast irradiation: a randomized study. *Radiother. Oncol* **2001**; 58: 333-39.
15. Coulomb B., Friteau L., Duberrret L. – La bafine appliquè sur des plaies épidermiques chez l'homme est chimotactique pour les macrophages et augmente le rapport IL1/IL6, *Skin. Pharmacology*, **1997**, 10, 281-87.
16. Lievre M., Marichy J., Baux S., Foyatier J.L., Perrot J., Boissel J.P. – Controlled study of three ointments for the local management of 2nd and 3rd degree burns. *Clinical trials and Meta-Analysis*, 28 (**1992**) 9-12.

Riferimento bibliografico

LAFFRANCHI A. – Trattamento delle lesioni cutanee acute da radioterapia.
La Med. Biol., **2011/1**; 25-9.

Indirizzo dell'autore

Dr. Alberto Laffranchi
 – Fondazione IRCCS ISTITUTO NAZIONALE dei TUMORI di Milano.
 Via Venezian, 1
 I - 20133 Milano